

# *Early Symptoms and Signs of Childhood Cancer*

*Dr. Momena Begum*

**Website:**

**[drbmomena74.com](http://drbmomena74.com)**



বঙ্গবন্ধু শেখ মুজিব মেডিক্যাল বিশ্ববিদ্যালয়  
Bangabandhu Sheikh Mujib Medical University

## শিশু ক্যান্সার নির্ণয়ের প্রাথমিক লক্ষণ



Website:  
[Click here](#)

সহকারী অধ্যাপক ডাঃ মোমেনা বেগম  
শিশু রক্তরোগ ও ক্যান্সার বিভাগ  
বঙ্গবন্ধু শেখ মুজিব মেডিক্যাল বিশ্ববিদ্যালয়  
(পি জি হাসপাতাল)

dr.momena74@bsmmu.edu.bd

# Introduction

*"Pediatric cancer is not preventable, but it can be detected at early stages."*

"শিশুর ক্যান্সার প্রতিরোধযোগ্য নয়, তবে এটি প্রাথমিক পর্যায়ে সনাক্ত করা যেতে পারে।"

- The focus is on early detection of childhood cancers as the cause of most childhood cancers is unknown.
- **Over 80% of childhood cancers** can be **cured** if detected early
- *No clinical test replaces a good clinical history and careful physical examination.*
- Remember that we **should think and look in order to find cancer.**



Total Hematological malignancy cases(N=3650) in OPD in PHO Department, BSMMU, January to December'2021

Hematological malignancy	Total case(OPD)	Percentage (OPD)
ALL	2500	68.5%
AML	650	17.8%
NHL	244	6.6%
HD	150	4.1%
Inf Leukemia	38	1.04%
AMLL	44	1.2%
APML	14	.38%
CML	10	.27%
Total	3650	100%

Total hematological malignancy admitted in PHO in 2021(Jan-Dec)

Hematological malignancy(n=462)	Indoor	Percentage
ALL	237	51.2%
AML	141	30.5%
NHL	51	11%
HD	7	1.5%
Inf Leukemia	16	3.4%
AMLL	5	1.08%
APML	5	1.08%
CML		



# বঙ্গবন্ধু শেখ মুজিব মেডিক্যাল বিশ্ববিদ্যালয়

## Bangabandhu Sheikh Mujib Medical University

Total Solid tumor cases(N=366) in OPD in PHO Department, BSMMU, January to December'2021

SOLID TUMOR	Total number(353) (OPD)	Percentage (OPD)
Hepatoblastoma	90	25.00%
Neuroblastoma	72	20.39%
Wilms tumor	64	18.13%
RMS	44	12.46%
Germ cell tumor	28	7.93%
Osteosarcoma	20	5.66%
Retinoblastoma	20	3.96%
Ewing Sarcoma	14	1.69%
Ganglioneuroblastoma	06	1.13%
Renal cell carcinoma	04	0.56%
Pancreatoblastoma	02	0.56%
Pheochromocytoma	02	0.28%
Extra renal nephroblastoma	01	0.28%
Condrosarcoma	01	0.28%
Osteocondroma	01	0.28%
Synovial sarcoma	01	0.28%
Medulloblastoma	01	0.28%
Myofibroblastic tumor	01	0.28%
Fibrosarcoma	01	0.28%

Total Solid tumor cases(N=196) admitted in PHO Department, BSMMU, January to December'2021

SOLID TUMOR	Total number(195)	Percentage %
Hepatoblastoma	75	37.80%
Neuroblastoma	44	22.20%
Wilms tumor	10	05.05%
RMS	09	04.50%
Germ cell tumor	14	07.07%
Osteosarcoma	10	05.05%
Retinoblastoma	10	05.05%
Ewing Sarcoma	16	08.08%
Ganglioneuroblastoma	02	01.01%
Pancreatoblastoma	01	0.50%
Synovial sarcoma	03	01.5%
Ependymoma	01	0.50%



# বঙ্গবন্ধু শেখ মুজিব মেডিক্যাল বিশ্ববিদ্যালয়

## Bangabandhu Sheikh Mujib Medical University



*Early warning signs of cancer in  
children*

**Unexplained  
symptoms**



# Fatigue



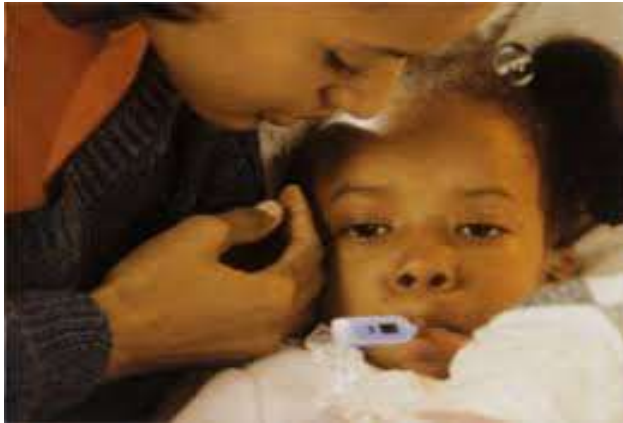

## **Loss of appetite**

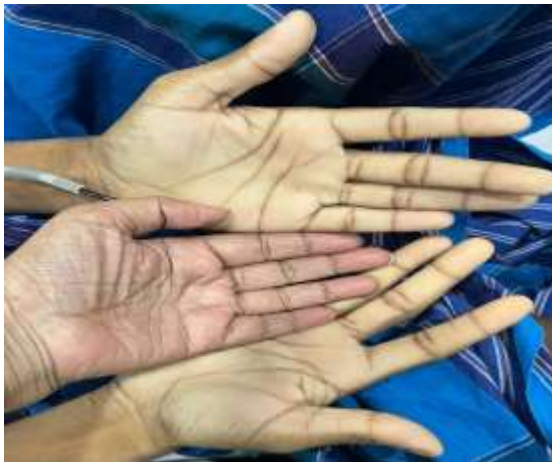
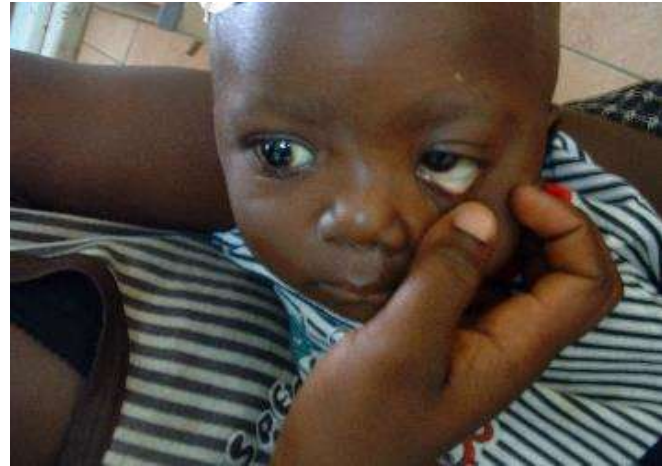
# **Persistent fever**

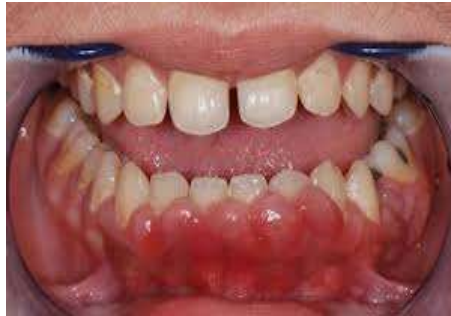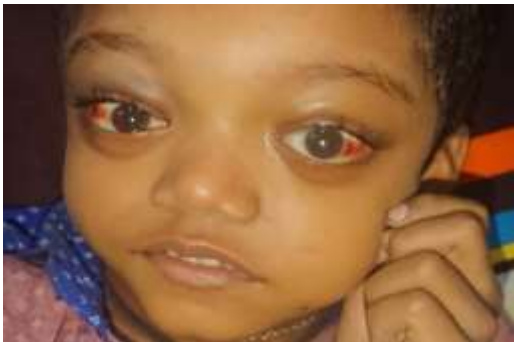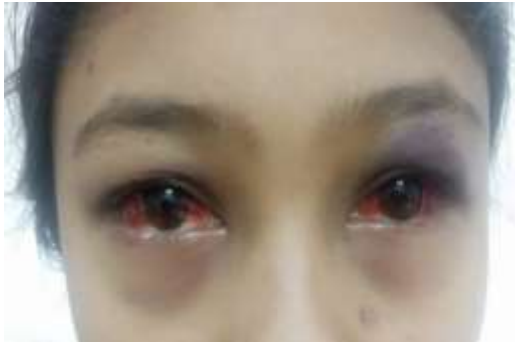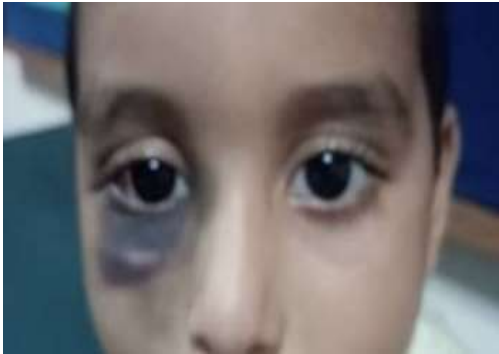**(Not responding to antibiotics)**



## Pallor/ ফ্যাকাশে,

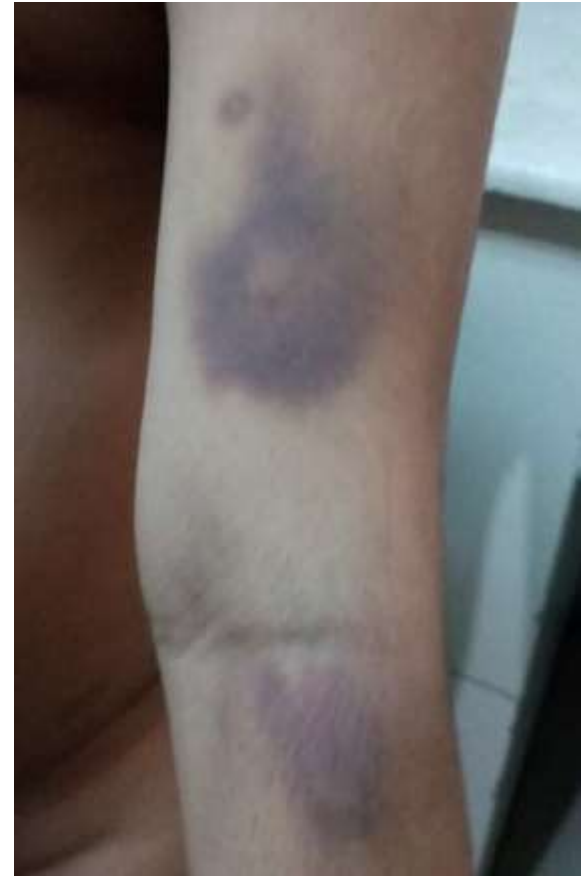

# Bleeding



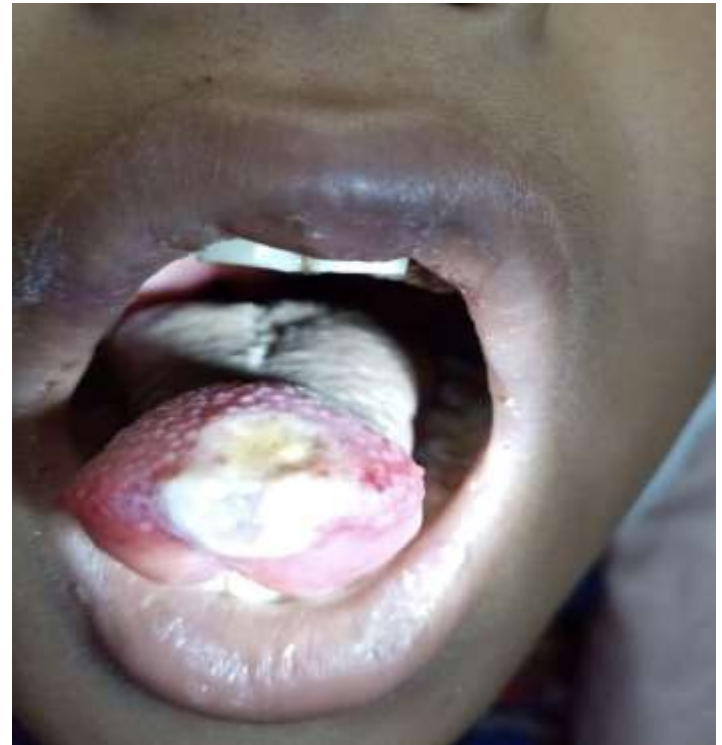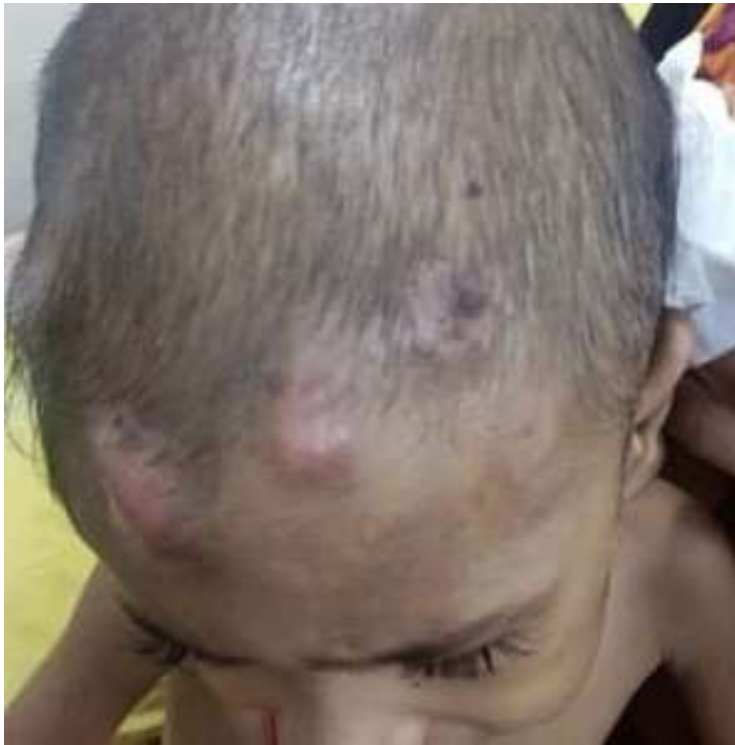**Bleeding  
into gums**

**Bleeding  
into Conjunctiva**

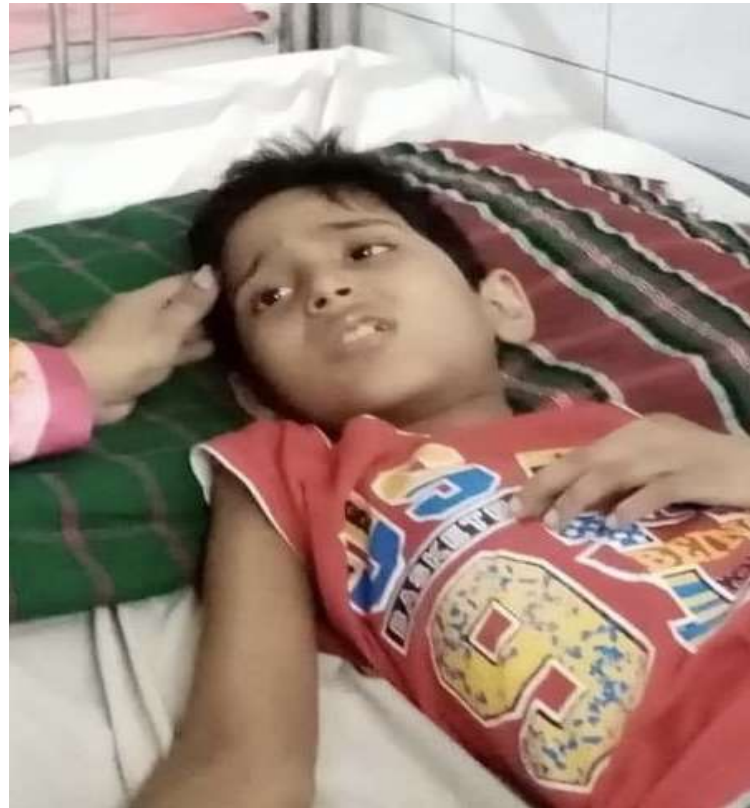

**Easy bruising**

# Oral ulcer



## **Unexplained body ache**



# Unexplained symptoms

ছাড়া ও

শিশু ক্যান্সার নির্ণয়ের  
আরও কিছু প্রাথমিক  
লক্ষণ



# Eye signs



/  
চোখের  
লক্ষণ



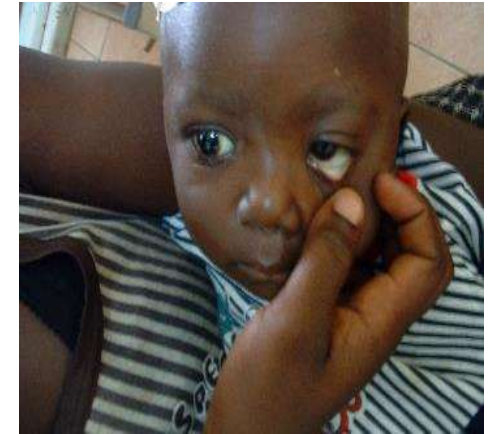
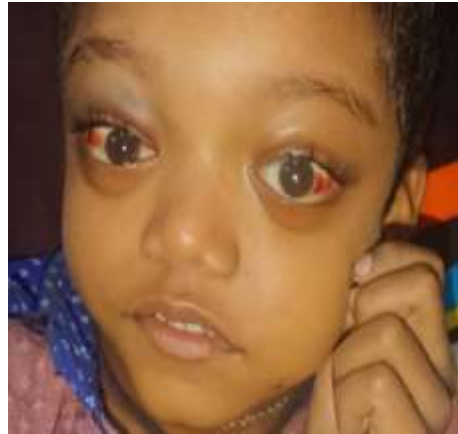
## Eye signs / চোখের লক্ষণ

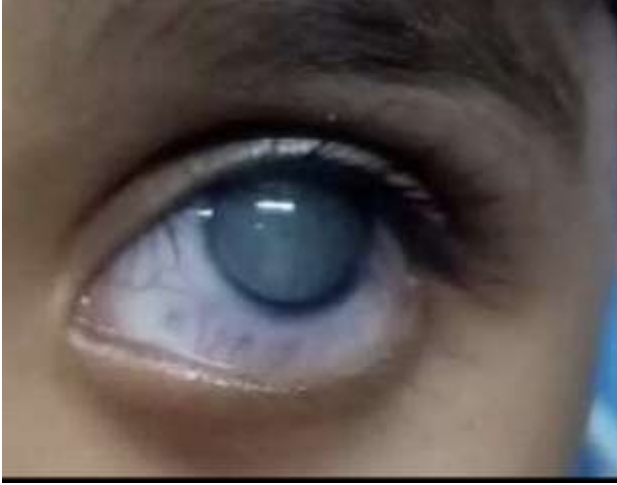


Pallor, bruising or bleeding

ফ্যাকাশে, ক্ষত বা রক্তপাত

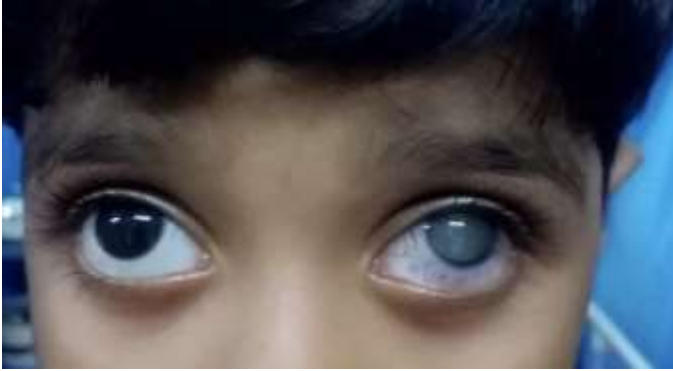

Eye changes; white pupil, squint, visual loss, bruising or swelling around the eyes.

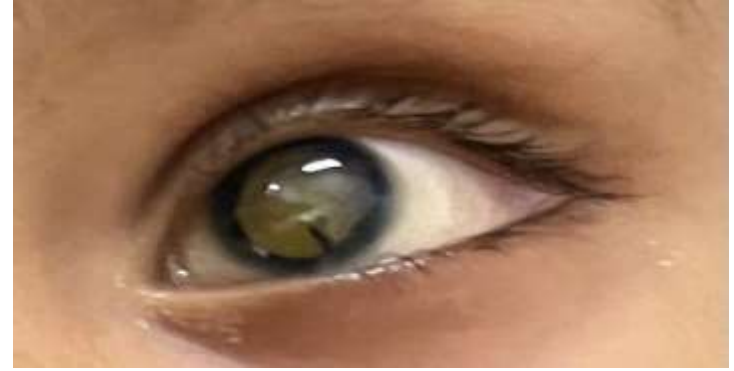

চোখের পরিবর্তন: সাদা পিউপিল, স্কুইন্ট, দৃষ্টিশক্তি হ্রাস, চোখের চারপাশে ক্ষত বা ফোলাভাব।

**Eye signs / চোখের লক্ষণ**



**White pupil**



**Loss of vision**

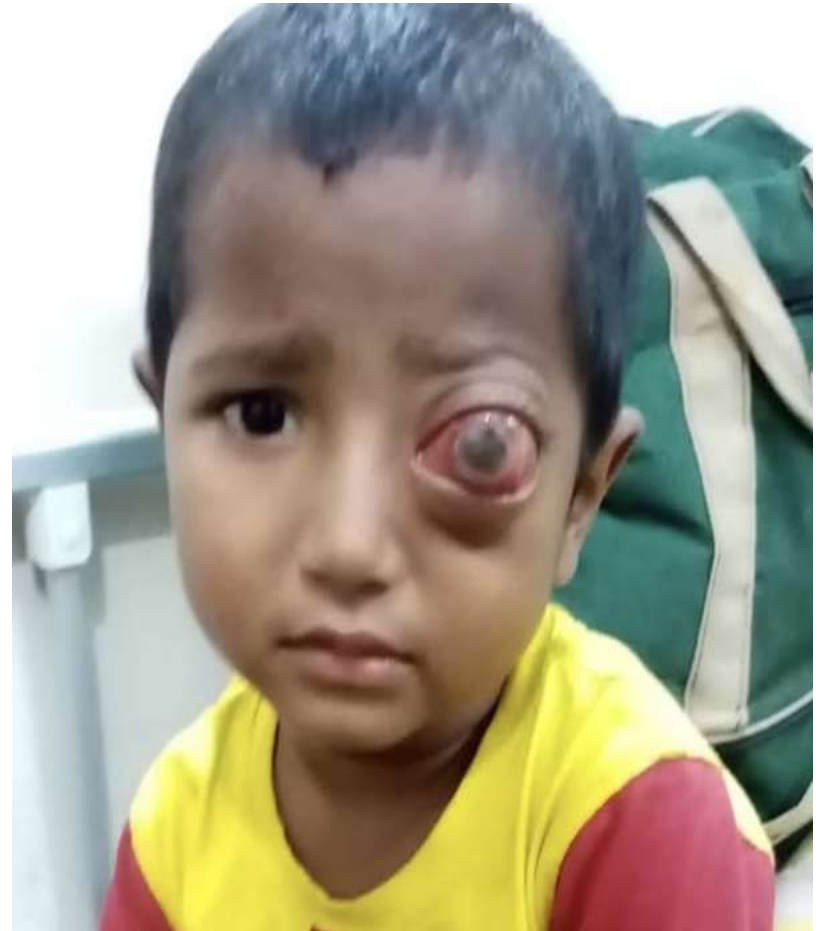
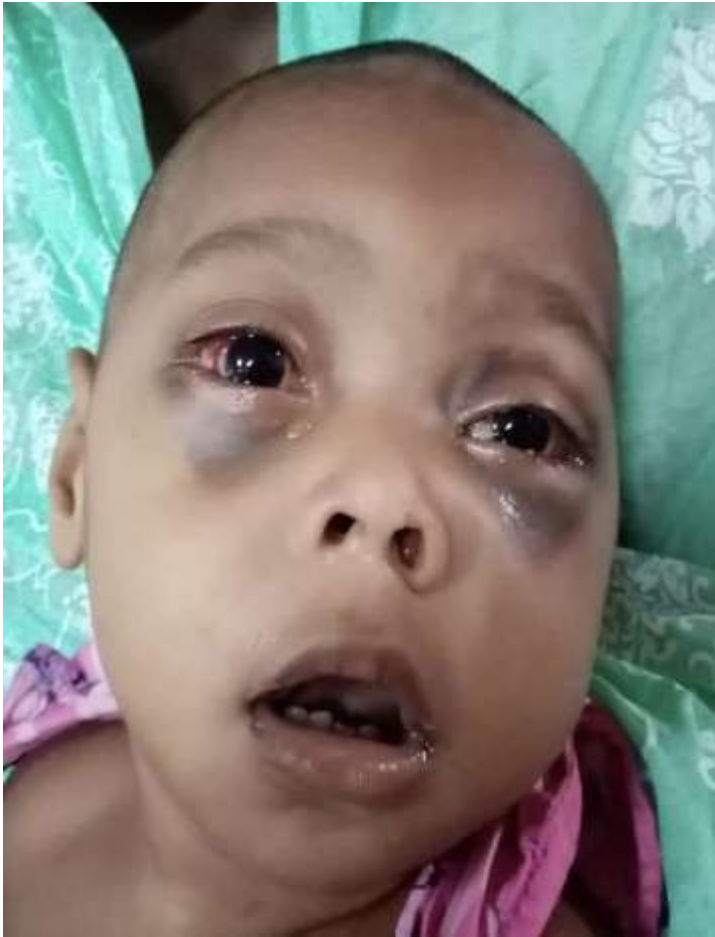
**Squint**



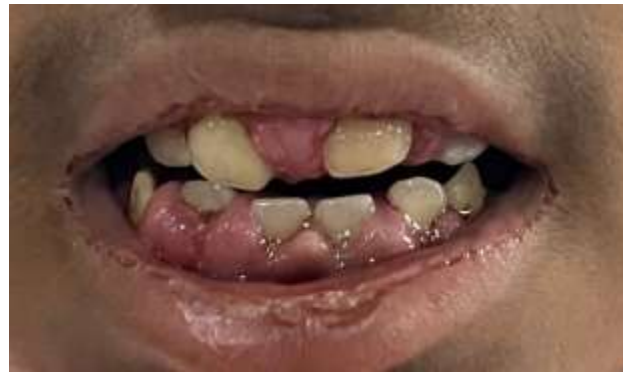**Swelling of eye**

**Eye signs / চোখের লক্ষণ**

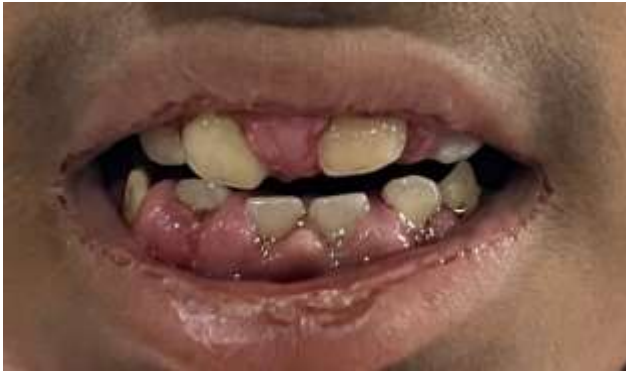
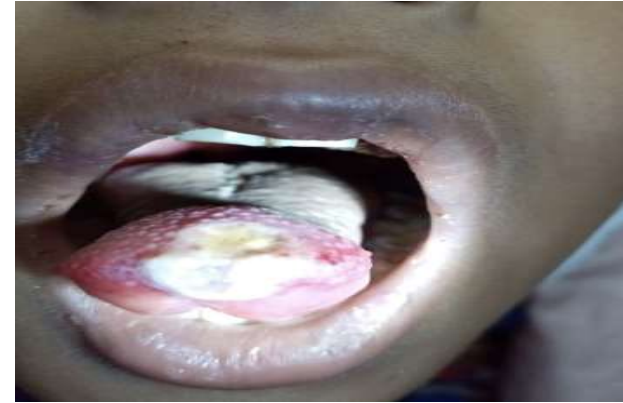
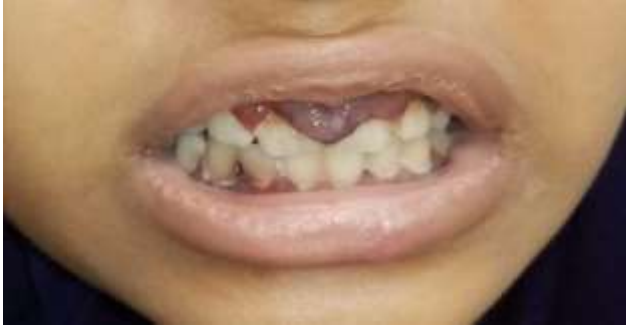

# Oral cavity/ মুখের ভিতরের লক্ষণ

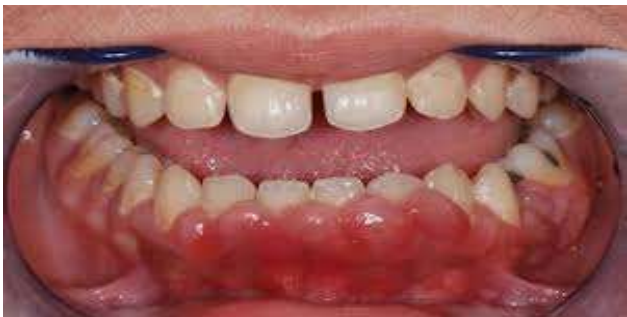

# Oral cavity / মুখের ভিতরের লক্ষণ

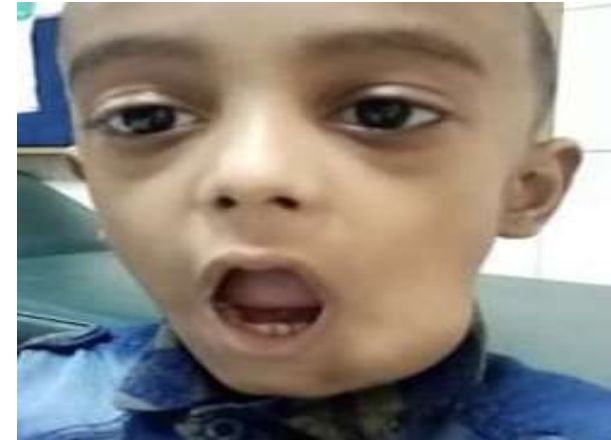

Gum hypertrophy

Oral ulcer



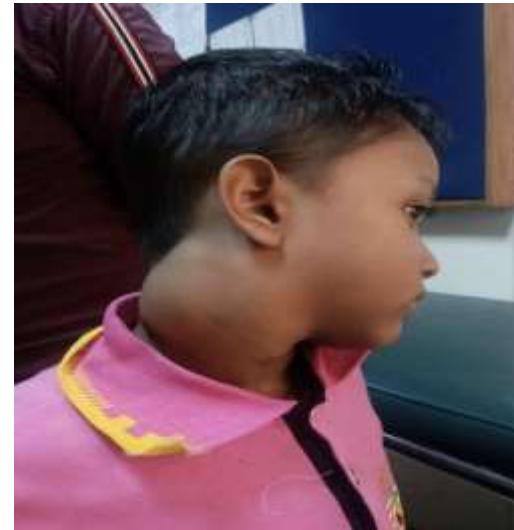Gum bleeding & swollen



Mass

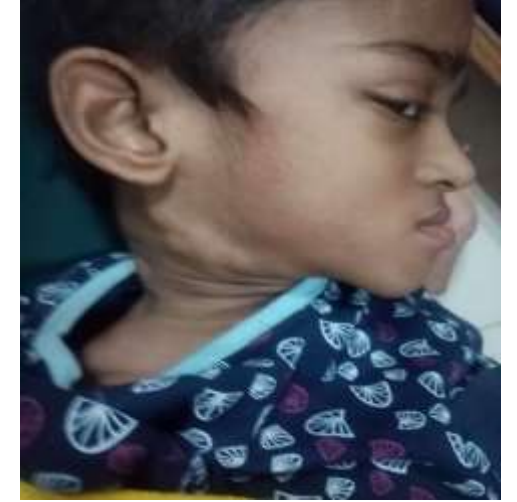
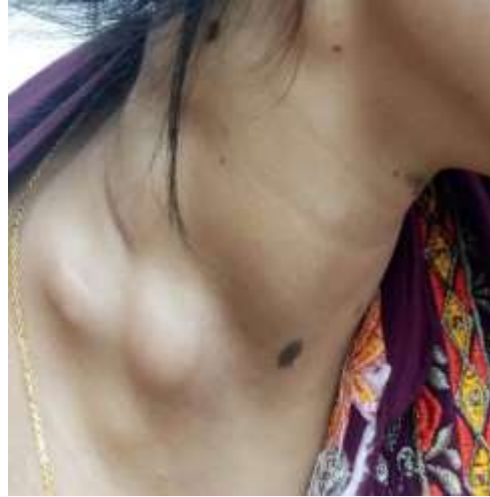
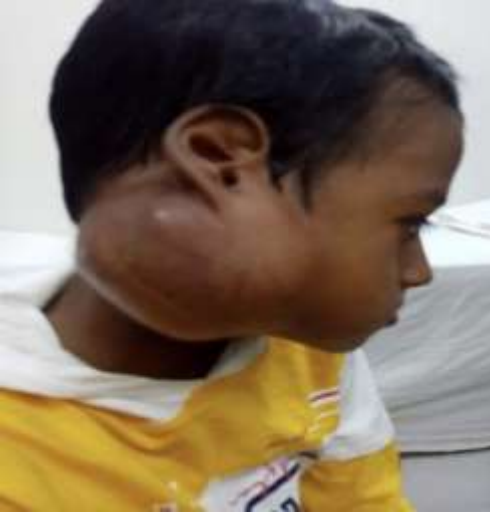# Neck swelling / গলার লক্ষণ



## Neck swelling

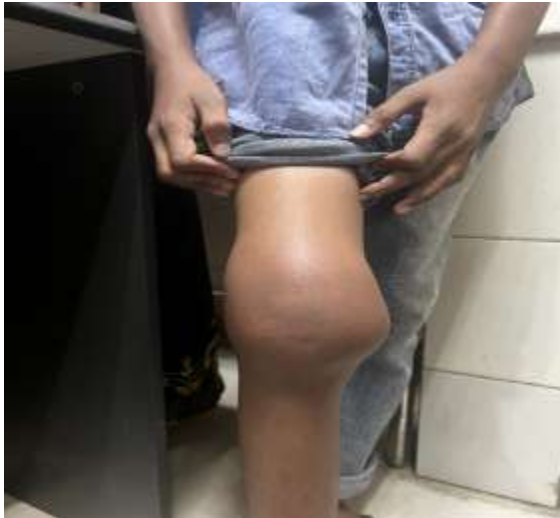Lumps or swelling especially if it was without pain, fever, or any other signs of infection.



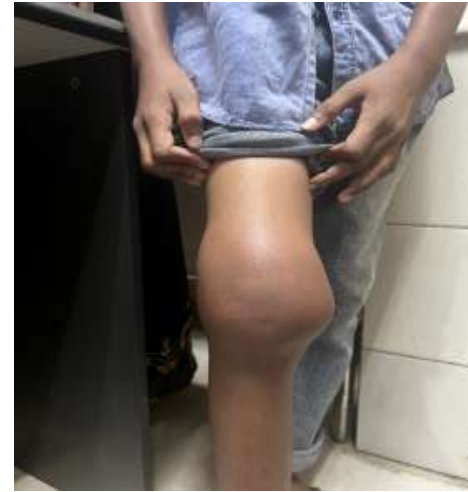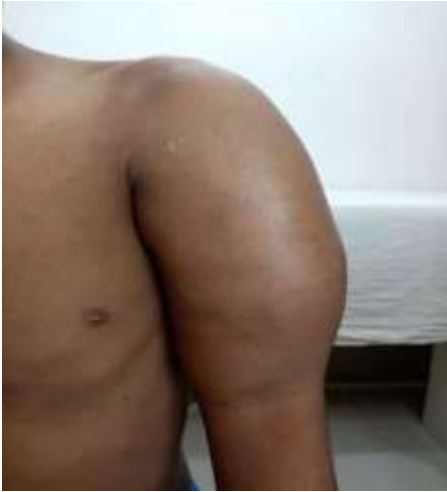পিণ্ড বা ফোলা বিশেষ করে যদি ব্যথা, জ্বর  
বা সংক্রমণের অন্য কোনো লক্ষণ ছাড়াই  
হয়।



# **Bones & joint pain and swelling / হাড়ের বেথা ও ফুলে যাওয়া**



**Limb or bone pain, and swelling  
without sings of infection**



**অঙ্গ বা হাড়ের ব্যথা, এবং সংক্রমণ  
ছাড়াই ফুলে যাওয়া**

## **Mass in other parts of body**



# Unexplained weight loss



Unexplained weigh loss or fever, persistent cough or shortness of breathing, or sweating at night.

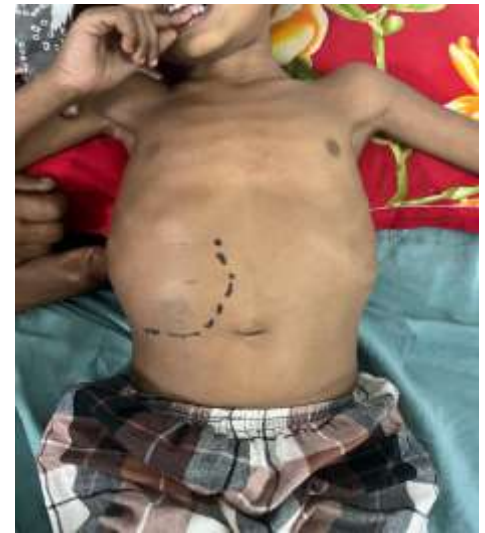
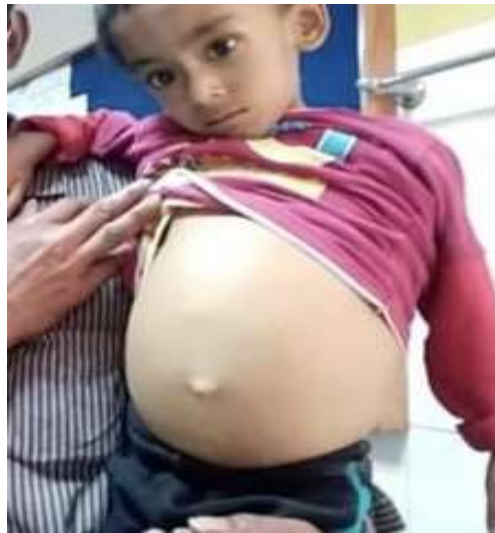
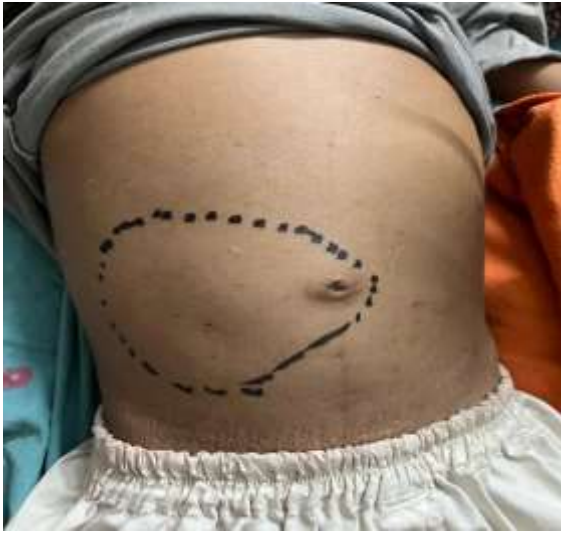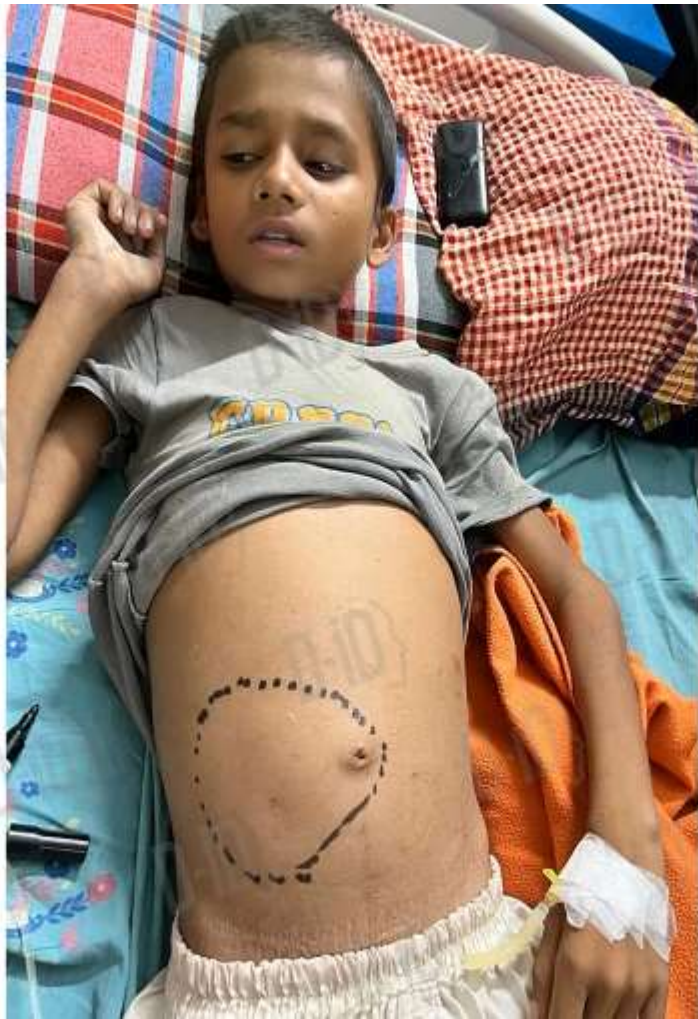অব্যক্ত ওজন হ্রাস বা জ্বর, ক্রমাগত কাশি  
বা শ্বাসকষ্ট, বা রাতে ঘাম।

# Abdominal swelling/ পেট ফুলে যাওয়া



**Abdominal swelling/  
পেট ফুলে যাওয়া**







# Persistent headache and vomiting/ মাথা বেথা ও বমি

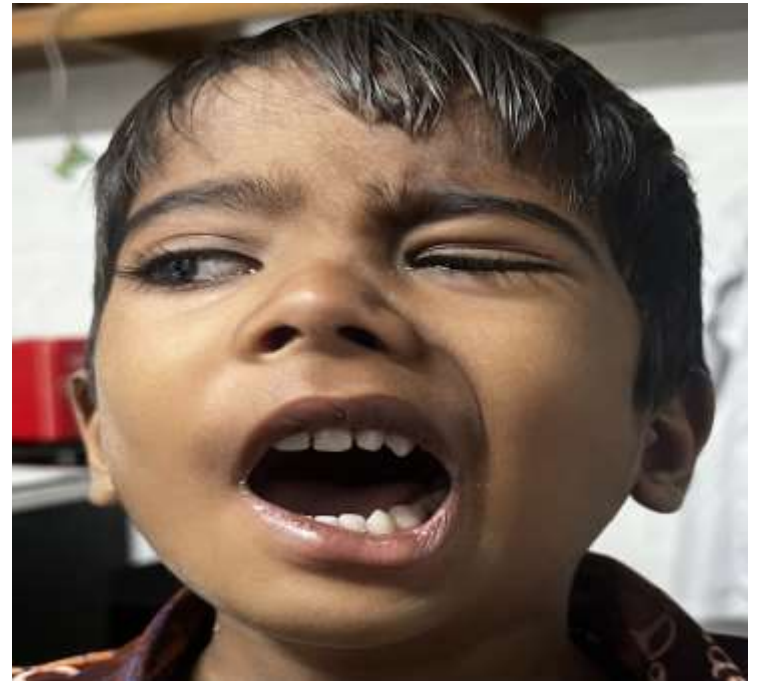

Persistent headache and vomiting/ মাথা বেথা ও বমি

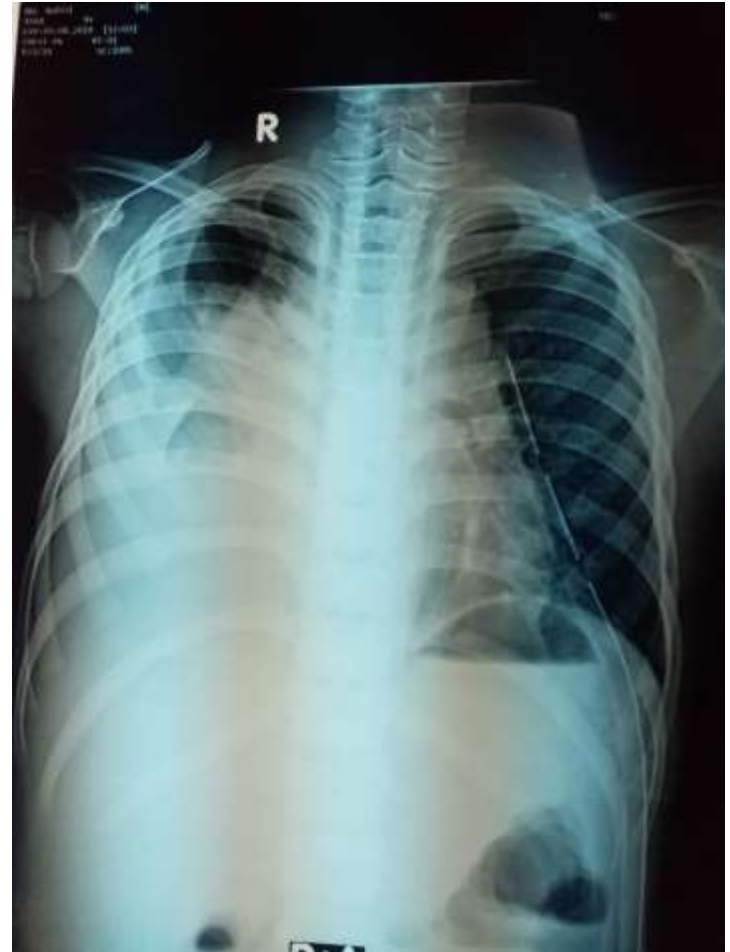
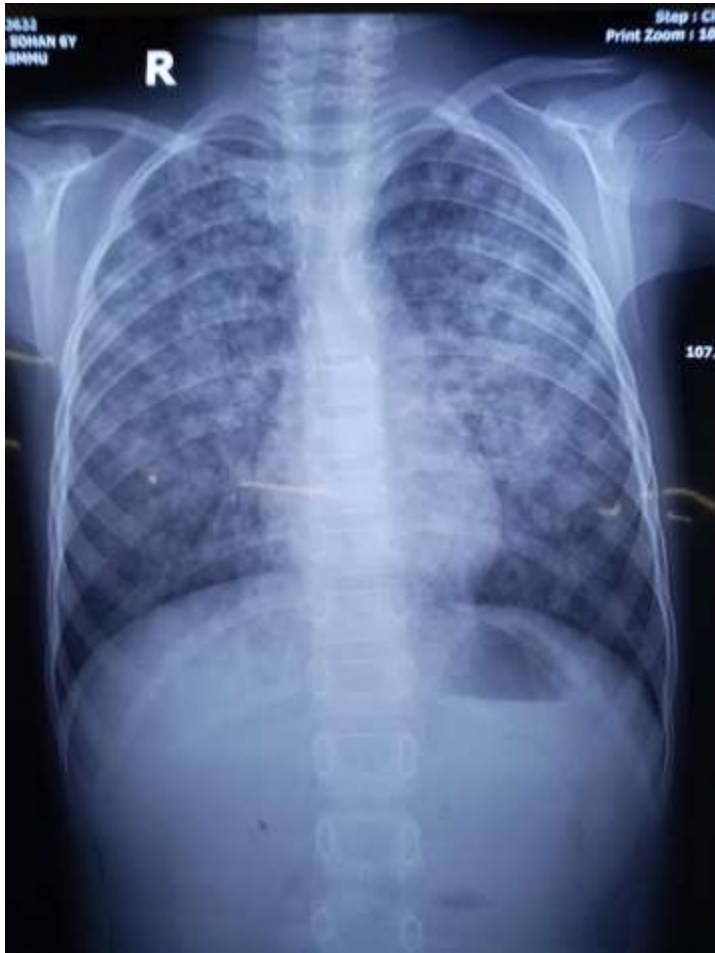

**অবিরাম মাথাব্যথা, এবং বমি**

# Facial expression changes



# Persistant cough





**Thank you/অনেক অনেক  
ধন্যবাদ**